

Chirurgie der chronischen Rhinosinusitis

Die chronische Rhinosinusitis (CRS) betrifft in Europa circa fünf bis zwölf Prozent der Bevölkerung und ist ein heterogenes und eigenständiges Erkrankungsbild, das nicht als Folgeerkrankung der akuten Rhinosinusitis angesehen wird. Aufgrund der praktisch immer vorhandenen Mitbeteiligung der Nasenschleimhaut hat – zumindest in der Literatur – der Begriff „Rhinosinusitis“ den Begriff „Sinusitis“ abgelöst. Man unterscheidet zwischen der chronischen Rhinosinusitis ohne Polypen (CRSsNP) und einer Form mit nasalen Polypen (CRSwNP). Letztere geht oftmals mit erhöhten IgE-Werten und einer Eosinophilie einher; außerdem besteht eine hohe Rezidivneigung und häufig eine Assoziation mit Asthma bronchiale. Die zugrundeliegende Typ 2-Entzündungsreaktion ist Angriffspunkt für eine Therapie mit neuartigen Biologika und daher aktuell Ziel intensiver Forschungsarbeit.

Die klassischen Beschwerden umfassen nasale Obstruktion, Sekretion (anteriorer/posteriorer „drip“), Gesichts- beziehungsweise Kopfschmerzen und Druckgefühl sowie eine Riechstörung. Formal spricht man bei einer Beschwerdedauer von mehr als drei Monaten von einem chronischen Krankheitsverlauf. In vielen Fällen lässt die gezielte Anamnese bereits eine chronische Rhinosinusitis vermuten; die Bestätigung erfolgt per Nasenendoskopie und/oder radiologischen Schnittbildverfahren. In der Nasenendoskopie finden sich je nach phänotypischer Form nasale Polypen, schleimig-eitriges Sekret und Schleimhautschwellungen. Im CT (oder MRI) zeigt sich eine Verschattung der Nasennebenhöhlen (NNH) beziehungsweise der ostiomeatalen Einheit, also der Drainagestelle von Kiefer-, Stirnhöhle und vorderen Siebbeinzellen im Bereich lateral der mittleren Muschel (infundibulum ethmoidale).

Wenngleich die Computertomographie die am besten geeignete Bildgebung für die Diagnose und auch OP-Planung bei chronischer Rhinosinusitis darstellt, so kann dennoch bei unkomplizierten Formen als Screening-Verfahren oder bei Kindern zur Verringerung der Strahlenbelastung auch ein MRI verwendet werden. Zu beachten ist jedoch, dass Schleimhautverände-

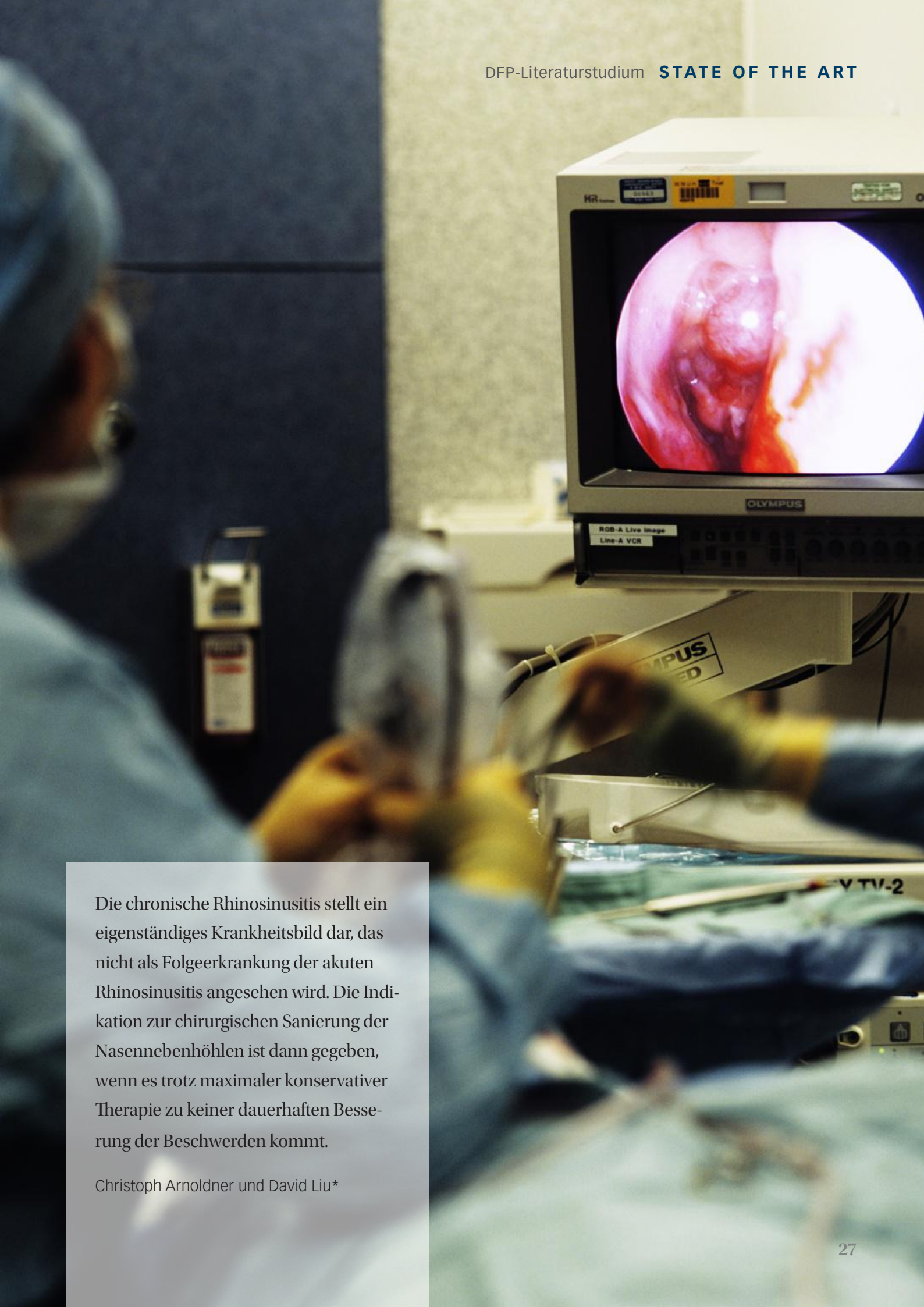rungen der Nasennebenhöhlen im MRI in der Regel überinterpretiert werden. Im CT weisen bis zu 40 Prozent und im MRT bis zu 60 Prozent der Bevölkerung klinisch nicht relevante fokale Schleimhautverdickungen auf. Auch gilt es zu bedenken, dass akute Infekte über Wochen radiologische Veränderungen der Schleimhäute verursachen und daher bei der Frage nach chronischen Prozessen auf einen ausreichend langen Abstand zu akuten Infektionen geachtet werden muss.

Konservative Therapiemaßnahmen

Vor einer möglichen chirurgischen Sanierung sollten naturgemäß konservative Therapiemaßnahmen ausgeschöpft werden, obwohl die Wirksamkeit einzelner Medikamente nach evidenzbasierten Kriterien kritisch gesehen wird. Sie bestehen generell aus der Kombination nasaler Steroide in erhöhter Dosierung, begleitenden Nasenspülungen mit Salzlösung, systemischen Steroiden sowie zwei- bis dreiwöchigen Antibiotikagaben. Nasale Steroide sind nebenwirkungsarm und vor allem bei chronischer Rhinosinusitis mit Polypen effektiv. Systemische Steroide sollten nur kurzfristig angewandt werden. Antibiotika sind in Phasen akuter Exazerbation eine mögliche Therapieform, haben aber auf den mittel- bis längerfristigen Verlauf der CRS keinen nachgewiesenen Effekt.

Durch das wachsende Verständnis der ablaufenden Entzündungsreaktionen ist auch die chronische Rhinosinusitis ein neues Einsatzgebiet für monoklonale Antikörper gegen Typ 2-Entzündungsreaktionen. Dupilumab (Dupixent®), ein Anti-IL-4-R-Antikörper, der IL-4 und IL-13 blockiert, ist in Österreich bereits für die Therapie der CRSwNP zugelassen (kassenfrei, chefarzpflichtig). Erste klinische Studien (in Deckung mit der Erfahrung der Autoren) hinsichtlich einer Verbesserung der Lebensqualität auch ohne chirurgische Intervention sind vielversprechend.

Omalizumab (Xolair®) ist ein weiterer Antikörper, der freies IgE bindet, und bereits für die Indikation chronische Rhinosinusitis zugelassen ist. Weitere Präparate, die Großteils bereits »



Die chronische Rhinosinusitis stellt ein eigenständiges Krankheitsbild dar, das nicht als Folgeerkrankung der akuten Rhinosinusitis angesehen wird. Die Indikation zur chirurgischen Sanierung der Nasennebenhöhlen ist dann gegeben, wenn es trotz maximaler konservativer Therapie zu keiner dauerhaften Besserung der Beschwerden kommt.

Christoph Arnoldner und David Liu*

» für Asthma bronchiale beziehungsweise atopische Dermatitis zugelassen sind, werden aktuell für den Einsatz in der Therapie der CRS in großen Studien evaluiert. Aktuell müssen diese Präparate mittels subkutaner Injektion alle zwei bis vier Wochen dauerhaft verabreicht werden. Sollten sich die ersten Daten bezüglich einer Effektivität dieser Substanzgruppe auch langfristig bewahrheiten, könnte diese die Therapie der chronischen Rhinosinusitis nachhaltig verändern (siehe auch State of the Art „Rhinosinusitis“, ÖÄZ 18, 25. September 2020).

Indikation und Planung der NNH-Chirurgie

Die Indikation zur chirurgischen Sanierung der Nasennebenhöhlen stellt sich, wenn sich trotz maximaler konservativer Therapie keine dauerhafte Verbesserung der Beschwerden einstellt. Das Prinzip dieser minimal-invasiven Eingriffe besteht darin, unter weitest möglicher Schonung der normalen/geringfügig veränderten Schleimhaut

1. eine gestörte Drainage/Belüftung der NNH wiederherzustellen,
2. die Krankheitsherde (zum Beispiel Polypen) zu entfernen und
3. die Voraussetzung für eine lokale antiinflammatorische Therapie zu schaffen.

Geprägt wurde dieses Konzept der Functional Endoscopic Sinus Surgery (FESS) von der Grazer Schule um Messerklinger und Stammberger. FESS gilt bis heute weltweit als Goldstandard für die chirurgische Therapie.

Zur operativen Planung wird die Durchführung einer Dünnschicht-CT der NNH mit coronarer und axialer Schichtung empfohlen. Hierbei wird vor allem auf die Position der Cribriformen lamina, Lamina papyracea (Dehiszenz?), Onodi (sphenoethmoidale)-Zellen, Sphenoid (N. opticus, A. carotis int.) und Ethmoidal-Arterien (Position zur Schädelbasis) geachtet (CLOSE-Schema, Tab. 1). Alternativ kann zur Reduktion der Strahlenbelastung eine DVT (digitale Volumen-Tomographie) oder in Ausnahmefällen beziehungsweise Spezialfällen ein MRI erfolgen. Der Abstand zwischen Bildgebung und Operation kann hierbei durchaus etwas länger sein, sofern es keine grundlegenden Änderungen wie etwa durch einen chirurgischen Eingriff gab. In mehreren Studien konnte gezeigt werden, dass eine präoperative systemische oder lokale Steroidtherapie durch Verminderung der intraoperativen Blutung zu einer Reduktion der Operationszeit führt. Für eine Therapie mit Antibiotika konnte dieser Effekt nicht gezeigt werden. Ein präoperativ durchge-

führter Belastungsscore (zum Beispiel SNOT-22) mit hoher Beeinträchtigung der Lebensqualität des Betroffenen ist der beste Prädiktor für eine postoperative Verbesserung der Symptome; eine Verzögerung des Eingriffes wirkt sich negativ auf eine postoperative Verbesserung der Lebensqualität aus.

Operative Prinzipien und Techniken

Der Einsatz von Endoskopen in der Chirurgie der NNH gilt heute als Standard und hat den Gebrauch von Mikroskopen praktisch komplett verdrängt. Auch Zugänge von außen sind heute nur noch in seltenen Fällen wie etwa bei Prozessen im lateralen Bereich der Stirnhöhle erforderlich. Navigationssysteme gehören mittlerweile zur Standardausrüstung von modernen HNO-Operationssälen und werden vor allem bei Revisionseingriffen, ausgedehnten Pathologien und Tumoren eingesetzt. Um einen reibungslosen Ablauf damit zu trainieren, empfiehlt sich deren Einsatz auch bei Routineoperationen. Dadurch kann nicht nur der technische Umgang mit einem derartigen System trainiert werden, sondern auch in Ausbildung befindliche Ärzte haben ein zusätzliches, hilfreiches Instrument.

Hinsichtlich einer Reduktion der Komplikationsrate durch den Einsatz von Navigationssystemen zeigen rezente Meta-Analysen widersprüchliche Ergebnisse, während der positive Effekt auf Aspekte der Ausbildung wie etwa ein besseres Verständnis der Anatomie eindeutig belegt ist. Für die Zukunft kann man in diesem Bereich sicherlich viele spannende Entwicklungen erwarten - auch hinsichtlich der „augmented reality“.

Kieferhöhlen-Operation

Nach dem vorderen Siebbein ist die Kieferhöhle die am häufigsten chirurgisch behandelte NNH. Die ideale Größe des zu schaffenden Kieferhöhlenfensters ist nach Stand der Literatur unklar. Üblicherweise steigt die Größe mit ausgeprägten Pathologien der Kieferhöhle. Wichtig ist es, vor dem Beginn der Fensterung das natürliche Kieferhöhlenostium aufzusuchen und zu erweitern beziehungsweise in eine anzulegende Fensterung einzuschließen. Dies ist notwendig, um wiederkehrende Probleme bei einer sogenannten „Missed-ostium-Sequenz“ zu vermeiden. Ausgedehnte Zugänge wie etwa die mediale Maxillektomie oder transorale Zugänge (Caldwell-Luc-Operation) werden heute eher selten eingesetzt und sind speziellen Pathologien vorbehalten.

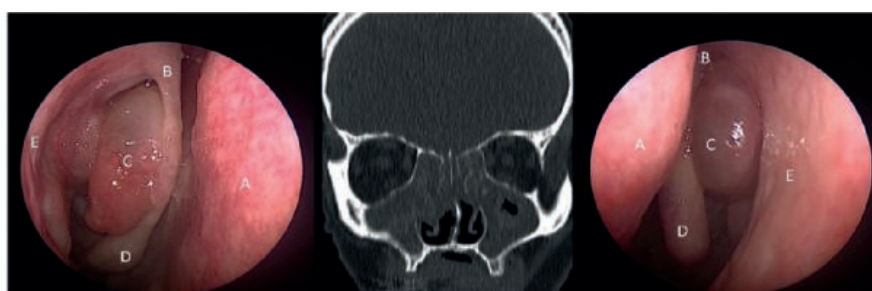


Abb. 1: Klinisch endoskopisches und radiologisches Bild einer chronischen Rhinosinusitis mit Nasenpolypen (CRSwNP).

A = Nasenscheidewand, B = Ansatz der mittleren Nasenmuschel, C = Nasenpolyp (lateral der mittleren Nasenmuschel), D = mittlere Nasenmuschel, E = laterale Nasenwand

Siebbein-Operation

Die Eröffnung des Siebbeins beginnt mit der Resektion des Processus uncinatus (Uncinektomie) und der Eröffnung des Infundibulum ethmoidale (Infundibulotomie) sowie mit der Eröffnung der Bulla ethmoidalis, der Grundlamelle und des hinteren Siebbeins. Hier ist auf das Vorliegen einer Onodi-Zelle (sphenoethmoidale Zelle) zu achten, in der der Nervus opticus frei verlaufen kann. Prinzipiell bleibt die mittlere Nasenmuschel als wichtige Landmarke bestehen und wird nicht routinemäßig verkleinert beziehungsweise reseziert. Dennoch kann eine Teilresektion für ein verbessertes Offenbleiben des Kieferhöhlenostiums beziehungsweise des Siebbeinschachtes sinnvoll sein. Bis heute haben sich multiple, sowohl retro- als auch prospektive Studien mit diesem Thema beschäftigt und kommen zum Ergebnis, dass eine partielle Resektion der mittleren Nasenmuschel die postoperativen Ergebnisse nicht verschlechtert, sondern eher verbessert.

Keilbeinhöhlen-Operation

Im Rahmen der präoperativen Beurteilung des CTs ist immer ein Augenmerk auf die Keilbeinhöhle hinsichtlich des Verlaufs und der Position von N. opticus beziehungsweise der A. carotis int. zu richten. Die Keilbeinhöhle wird je nach begleitender Pathologie über das Siebbein (transethmoidal) oder über die Nasenhöhle (transnasal) beziehungsweise kombiniert eröffnet. Transnasal liegt das natürliche, meist schlitzförmige Ostium der Keilbeinhöhle etwa zwei Zentimeter oberhalb der Choanae beziehungsweise medial des Ansatzes der oberen Nasenmuschel. Zur Erweiterung des Ostiums hat sich die Verwendung einer Pilzkopfstanze sehr bewährt. Nach kaudal ist auf Blutungen aus Ästen der A. sphenopalatinae (A. nasalis post. septi) zu achten. Der transeptale Zugang wird bei isolierten Keilbeinhöhlenerkrankungen und engen transnasalen Verhältnissen sowie bei gegebenenfalls gleichzeitiger Septumkorrektur angewandt. Durch Hinwegnahme des hinteren Septumanteils, der Vorderwand und des Septums innerhalb des Sinus sphenoidalis kann eine sehr weite transnasale Öffnung zu beiden Keilbeinhöhlen geschaffen werden („sphenoid drill out“).

Stirnhöhlen-Operation

Die Operation der Stirnhöhle gilt weitläufig als der technisch anspruchsvollste Eingriff an den Nasennebenhöhlen. Dies ergibt sich aus der komplexen Anatomie des vorgeschalteten Siebbeins. Es gilt zu bedenken, dass Stirnhöhlenprobleme auch durch insuffizient „anoperierte“ Recessus frontalis entstehen können. Demnach ist eine Verschattung des Recessus frontalis im CT allein noch kein Grund für einen Eingriff ebendort, da sich derartige Verschattungen oft durch eine medikamentöse Therapie oder vordere Siebbeinoperation lösen lassen. Die gängige OP-Technik ist es, schrittweise Zelle für Zelle zu entfernen und schließlich die letzte Schale am Übergang von der Stirnhöhle zum Recessus frontalis zu entfernen („uncapping the egg“). In ausgewählten Fällen stehen radikalere Operationstechniken zur Verfügung, die

nach Draff in Stirnhöhlenoperation Typ I, IIa, IIb und III eingeteilt werden. Bei letzterer („Mediandrainage“, „modified Lothrop procedure“) wird der Stirnhöhlenboden von beiden Seiten inklusive oberem Septum und Stirnhöhlen-Septum entfernt.

Komplikationen

Prinzipiell ist die endoskopische Chirurgie der Nasennebenhöhlen heutzutage eine sehr sichere Standardoperation. Komplikationen sind meist wenig bedrohlich und können in folgende Kategorien eingeteilt werden:

- Grad 1 („minor complication“: intraoperatives Management, kein bleibender Schaden): Dazu zählen eine intraoperative Blutung (<einem Liter Blutverlust), eine Verletzung der Lamina papyracea mit Emphysem und eine periorbitale Blutverfärbung der Haut sowie eine intranasale Infektion oder Weichteilinfektion. Diese leichtgradigen Komplikationen treten mit einer Häufigkeit von circa drei Prozent auf.
- Grad 2 („major complication“: intraoperatives Management oder Revision, kein bleibender Schaden): Blutverlust > einem Liter, eine Blutung mit Notwendigkeit einer Kauterisierung der A. sphenopalatina oder A. ethmoidalis ant., eine revisionsbedürftige Blutung, der Austritt von Liquor cerebrospinalis („CSF leak“) oder eine Verletzung des Tränenassenganges. Diese Komplikationen sind sehr selten und treten in circa 0,9 Prozent der Fälle auf.
- Grad 3 („serious complication“: großes Risiko eines bleibenden Schadens): Hierzu zählen die Meningitis (mit oder ohne CSF-leak), intracerebrale Blutungen, intracerebrale Abszesse, retrobulbäre Hämatome und auch eine Verletzung des N. opticus oder der A. carotis int. Diese Art der Komplikationen ist extrem selten und wird in der Literatur mit einer Häufigkeit von unter 0,04 Prozent angegeben.

Spezielle Aspekte

Die klassische Nasennebenhöhlenchirurgie hat sich initial aus und durch die Behandlung der therapierefraktären chronischen Rhinosinusitis entwickelt. Chirurgisch-technische und wissenschaftlich-anatomische Weiterentwicklungen der vergangenen 20 Jahre haben das Spektrum der endonasalen Eingriffe bei HNO-ärztlichen und neurochirurgischen Erkrankungen signifikant erweitert. So zählen heute Eingriffe im Bereich der Orbita, der Hypophyse und auch außerhalb der Sella turcica („extended approach“) zu standardisierten endonasalen Operationstechniken.

Vier-Hand-Technik

Verglichen mit der klassischen Zwei-Hand-Technik, bei der ein Operateur das Endoskop mit einer Hand hält, während Instrumente in der anderen Hand gehalten werden, operieren bei der Vier-Hand-Technik zwei Chirurgen gleichzeitig. Durch die Aufteilung kann ein Operateur gleichzeitig mit zwei Instrumenten arbeiten, während der andere Chirurg die Kamera führt und gleichzeitig das Operationsgebiet mittels Sauger reinigt. Die Vorteile der Vier-Hand-Technik sind nicht nur instrumenteller »

- » Natur: Durch das ständige Absaugen sind die intraoperative Sicht und das Bild oft auch besser.

Duraplastik

Die endonasale Operationstechnik hat aufgrund der hohen Erfolgsrate und niedrigen Morbidität verglichen mit extranasalen Zugängen zur Behandlung von Defekten der vorderen Schädelbasis mit Hirnwasseraustritt in den letzten Jahren stetig an Bedeutung gewonnen. Das Ziel der endonasalen Duraplastik sind die Deckung und der Verschluss des pathologischen Defektes im Bereich der knöchernen Schädelbasis und der Dura mater. Hier gibt es mehrere Operationstechniken, wobei man ganz generell zwischen der (i) Onlay-Technik (Rekonstruktion direkt über dem knöchernen Defekt), (ii) Underlay-Technik (Rekonstruktion zwischen Dura und knöchernen Defekt) und (iii) Sandwich-Technik (Rekonstruktion über knöchernen Defekt und zwischen Dura und knöchernen Defekt) unterscheidet. Bevorzugt werden autologe Materialien (zum Beispiel Faszie, Fett) beziehungsweise vaskularisierte Lappen (Hadad-Lappen) verwendet.

Nachsorge

Die Nachsorge ist ebenso wichtig wie eine gute Vorbereitung und richtige Indikationsstellung und spielt eine zentrale Rolle für den langfristigen Erfolg von funktionell endoskopischen Nasennebenhöhlen-Operationen. Die kurzfristigen Ziele sind eine Förderung der physiologischen Wundregeneration und eine Minimierung der postoperativen Entzündungsreaktion. So kann langfristig die Lebensqualität verbessert und die Notwendigkeit von Revisionsoperationen minimiert werden. Durch entsprechende Maßnahmen wie etwa regelmäßige Kontrollen und die Anwendung von Nasenspülungen kann die Wundheilung positiv beeinflusst und moduliert werden. Die postoperative Betreuung durch den behandelnden Chirurgen ist ebenso entscheidend wie die Patientenschulung hinsichtlich Grundkenntnisse der Eigenbehandlung.

Tamponade, Spacers/Stents

Obwohl die FESS eine effektive Behandlungsoption zur Verbesserung der Lebensqualität von Patienten mit chronischen Nasennebenhöhlenbeschwerden darstellt, sind Komplikationen wie Synechiebildung (intranasale Verwachsungen von Schleimhautblättern, die physiologisch voneinander getrennt sind) und Nachblutungen nicht selten. Um das Risiko zu minimieren, werden nach funktionell endoskopischen Nasennebenhöhlen-Operationen regelmäßig Tamponaden verwendet. Zur großen Erleichterung der Patienten sind Tamponaden heute in der Regel selbstauflösend und müssen nicht gezogen werden. Häufig werden sie zusätzlich mit Glucocorticoiden versetzt, um die Wundheilung zu fördern und möglichen Entzündungsreaktionen vorzubeugen. Dieser ge-

wünschte Effekt konnte auch in klinischen Studien bestätigt werden, in denen Kochsalzlösung- mit Glucocorticoid-versetzten Tamponaden verglichen wurden. In der Glucocorticoid-Gruppe zeigte sich in der klinisch-endoskopischen Untersuchung eine bessere lokale Wundheilung.

Ein relativ neues Medizinprodukt stellen selbstauflösende „Drug-eluting stents“ dar. Diese bioresorbierbaren, mit Glucocorticoid-versetzten Platzhalter werden üblicherweise am Ende der Operation im Bereich der zuvor vergrößerten Nasennebenhöhleneingänge platziert, um ein Verkleben von Schleimhautblättern sowie eine überschießende Krustenbildung zu verhindern. Derzeit gibt es jedoch noch nicht genügend Evidenz für den routinemäßigen Einsatz dieser Stents.

Postoperative Antibiotika und systemische Steroide

Der Effekt der Antibiotikagabe auf die postoperative Periode nach einer FESS (Wundheilung und klinische Symptome) wurde bisher in vier klinischen Studien untersucht. In allen durchgeführten Studien führte die postoperative Gabe von Antibiotika zu keiner verbesserten Wundheilung oder klinischen Symptomatik verglichen mit Patienten, die keine Antibiotika erhielten. Die routinemäßige Gabe von Antibiotika nach Nasennebenhöhlenoperationen wird deshalb derzeit in den meisten Leitlinien aufgrund mangelnder Evidenz nicht empfohlen. Ähnlich sind Studienlage und Empfehlung hinsichtlich der Gabe von systemischen Steroiden. In zwei klinischen Studien führte die postoperative Verabreichung von systemischen Steroiden zu keiner verbesserten Wundheilung oder Symptomatik.

Lokale instrumentelle Reinigung

Durch die Entfernung von entzündlich veränderter Nasenschleimhaut während einer FESS kommt es bei den meisten Patienten nach der Operation zu Krusten- und Borkenbildungen, die im Rahmen des Wundheilungsprozesses als physiologisch angesehen werden können. Diese Krustenbildungen können individuell stark ausgeprägt sein und werden von vielen Patienten als unangenehm empfunden. Üblicherweise werden große und störende Borken im Rahmen der postoperativen Kontrolle abgetragen. Obwohl aufgrund der derzeitigen Evidenzlage unklar ist, ob eine Krustenabtragung wirklich zu einer besseren lokalen Wundheilung führt, ist die postoperative endoskopische Kontrolle dennoch von großer Wichtigkeit, um frühzeitig Komplikationen (wie etwa akute Entzündungen oder Synechiebildungen) zu erkennen und zu therapieren.

Lokale Reinigung und Pflege durch Nasensprays

Die Patientenschulung ist hinsichtlich der Grundkenntnisse der Eigenbehandlung von großer Wichtigkeit, um einen langfristigen Erfolg nach einer Nasennebenhöhlenoperation zu erzielen. Für die Eigenbehandlung nach einer FESS

Tab. 1: CLOSE-Schema

C	C ribriforme Lamina	Tiefe und Symmetrie
L	L amina papyracea	Dehiszenz vorhanden?
O	O nodi-Zellen	Sphenoedmoidale Zellen vorhanden?
S	S inus sphenoidalis	Knöcherner Deckung des N. opticus und der A. carotis int. ?
E	E thmoidale Arterien	Lage der A. ethmoidalis ant. und A. ethmoidalis post. zur Schädelbasis

werden meist physiologische Kochsalzspülungen und/oder Glucocorticoid-haltige Nasensprays empfohlen. Die Spülung der Wunde mit Kochsalzlösung soll helfen, die postoperative Krustenbildung zu minimieren; Glucocorticoid-haltige Nasensprays werden wegen des anti-inflammatorischen Effekts eingesetzt. Klinische Studien zur regelmäßigen Anwendung von Kochsalzspülungen nach endoskopischen Nasennebenhöhlenoperationen konnten nicht nur den positiven Effekt im Hinblick auf eine lokale Wundheilung, sondern auch auf eine verbesserte subjektive Beschwerdewahrnehmung bestätigen. Die Therapie mit physiologischen Kochsalzspülungen beginnt üblicherweise bereits am ersten oder zweiten Tag postoperativ. Ähnlich verhält sich die Studienlage zu Glucocorticoid-haltigen Nasensprays als unterstützende Therapie nach einer FESS. In klinischen Studien konnte der positive Effekt der postoperativen Anwendung von Glucocorticoid-haltigen Nasensprays nicht nur auf die lokale Wundheilung, sondern auch auf die krankheitsspezifische Lebensqualität bestätigt werden. Im Gegensatz zu physiologischen Kochsalzlösungen werden Glucocorticoid-haltige Nasensprays meist erst nach der ersten klinischen Kontrolle und Krustenentfernung empfohlen, um eine direkte Wirkung an den Schleimhäuten der Nase zu gewährleisten.

Keine routinemäßige Bildgebung

Die Computertomographie der Nasennebenhöhlen hat Bedeutung für die primäre Diagnostik der chronischen Rhinosinusitis und ist ebenso wichtig für die präoperative Planung. Postoperativ sollte eine Bildgebung aber nicht routinemäßig erfolgen, da die endoskopische Nachuntersuchung ausreicht, um den klinischen Verlauf zu beurteilen.

Patientenzufriedenheit nach FESS

Die Wirksamkeit der FESS zur Verbesserung der krankheitsspezifischen Lebensqualität wurde bisher in großen Kohortenstudien weltweit untersucht und bestätigt. Das am häufigsten benutzte Instrument zur Beurteilung der Lebensqualität von Patienten mit chronischer Rhinosinusitis ist der Sinonasale Outcome Test-22 (SNOT-22). Dieser Fragebogen erfasst die

krankheitsspezifische Lebensqualität basierend auf (1) nasalen, (2) otologischen, (3) emotionalen und (4) Schlaf-spezifischen Symptomen. In fast allen bisher durchgeführten Studien zur Lebensqualitätsverbesserung konnte der positive Effekt der FESS bestätigt werden. In einer Meta-Analyse wurde gezeigt, dass die endoskopische Nasennebenhöhlenoperation einer rein medikamentösen Therapie überlegen ist. FESS führten nicht nur zu einer signifikanten Verbesserung der krankheitsspezifischen Lebensqualität, sondern auch zu einem besseren klinisch-endoskopischen Erscheinungsbild.

Riechen nach FESS

Riechstörungen treten im Rahmen einer chronischen Rhinosinusitis häufig auf und zählen zu den vier Kardinalsymptomen. In einer Studie zur Prävalenz bei chronischer Rhinosinusitis wurde die Schlussfolgerung gezogen, dass mehr als drei Viertel aller Patienten an einer Störung des Geruchssinnes leiden. Die Riechstörung betrifft nicht nur das „Schnüffeln“ durch die Nase, sondern auch die Feingeschmackswahrnehmung während des Essens und Trinkens. Hinsichtlich der Verbesserung der Riechleistung nach FESS wird in der Übersichtsarbeit die Schlussfolgerung gezogen, dass die FESS nicht nur zu einer Verbesserung der subjektiven, sondern auch der gemessenen Riechleistung bei Patienten mit CRS führt und somit auch die Lebensqualität signifikant beeinflussen kann.

Zusammenfassend stellt die NNH-Chirurgie eine wichtige und nebenwirkungsarme Therapieform der chronischen Rhinosinusitis dar. Durch differenzierte Patientenselektion und optimale Planung des Eingriffes kann die FESS als äußerst sicherer und erfolversprechender Eingriff angesehen werden. Trotz der rezenten Neuerungen in der konservativen Therapie dieser Erkrankung wird die Chirurgie an ausgewählten Patienten ihren Stellenwert auch in Zukunft behalten. ☉

Literatur bei den Verfassern

**) Assoc. Prof. Priv. Doz. Dr. Christoph Arnoldner, MBA; Dr. David Liu, beide: Universitätsklinik für Hals-Nasen-Ohrenheilkunde, Medizinische Universität Wien, Währinger Gürtel 18-20, 1090 Wien; Tel.: 01/40400-33760, -33180; E-Mail: christoph.arnoldner@meduniwien.ac.at*

Lecture Board

ao. Univ. Prof. Dr. Birgit Knerer-Schally, Assoc. Prof. Priv. Doz. Dr. Christian Müller, beide: Medizinische Universität Wien/Universitätsklinik für Hals-Nasen-Ohrenheilkunde

Ärztlicher Fortbildungsanbieter

Universitätsklinik für Hals-Nasen-Ohrenheilkunde, Medizinische Universität Wien

Insgesamt müssen vier von sechs Fragen richtig beantwortet sein, um zwei DFP-Punkte im Rahmen des Diplom-Fortbildungs-Programms der Österreichischen Ärztekammer zu erwerben. Eine Frage gilt als korrekt beantwortet, wenn alle möglichen richtigen Antworten markiert sind.



www.aerztezeitung.at/DFP-Literaturstudium

Faxnummer: 01/376 44 86

E-Mail: dfp@aerzteverlagshaus.at

Bitte deutlich ausfüllen, da sonst die Einsendung nicht berücksichtigt werden kann!

Name:

.....

ÖÄK-Arztnummer:

.....

Adresse:

.....

E-Mail-Adresse:

.....

Zutreffendes bitte ankreuzen:

- Turnusarzt/Turnusärztin
- Arzt/Ärztin für Allgemeinmedizin
- Facharzt/Fachärztin für

- Ich besitze ein gültiges DFP-Diplom.
- Ich nutze mein DFP-Fortbildungskonto.
Bitte die DFP-Punkte automatisch buchen.

Altersgruppe:

- < 30 31–40 41–50 51–60 > 60

Ich willige in die Zusendung von Werbematerial per Post oder E-Mail über die Produkte der Verlagshaus der Ärzte GmbH ein. Diese Einwilligung kann ich jederzeit mittels E-Mail an office@aerzteverlagshaus.at widerrufen. Informationen zum Datenschutz finden Sie auf Seite 54 oder unter www.aerztezeitung.at/kontakt/impressum

1) Welche Aussagen treffen für die Bildgebung bei chronischer Rhinosinuitis zu? (zwei Antworten richtig)

a)	Ein konventionelles Röntgen der NNH ist für die Diagnose geeignet.
b)	Das CT-NNH stellt für OP-Planung und Diagnose das bildgebende Standardverfahren dar.
c)	Ein MRI der NNH kann in besonderen Fällen ein CT-NNH ersetzen.
d)	Die postoperative Bildgebung erfolgt routinemäßig.

2) Das Prinzip der endoskopischen NNH-Chirurgie besteht darin: (zwei Antworten richtig)

a)	eine gestörte Drainage/Belüftung wiederherzustellen.
b)	Krankheitsherde (zum Beispiel Polypen) zu entfernen.
c)	zur Rezidivprophylaxe möglichst die gesamte NNH-Schleimhaut zu entfernen.

3) Um einen langfristigen Erfolg nach einer endoskopischen NNH-Operation zu erzielen sollte/n: (zwei Antworten richtig)

a)	ein Antibiotikum standardmäßig verschrieben werden.
b)	Patienten über die Selbstbehandlung mit kochsalzbasierten-Nasenspülungen aufgeklärt werden.
c)	eine postoperative Bildgebung durchgeführt werden, um die Wundheilung beurteilen zu können.
d)	regelmäßige Kontrollen beim behandelnden Arzt stattfinden.

4) Die klassischen Symptome der chronischen Rhinosinuitis sind: (vier Antworten richtig)

a)	Chronische Nasenatmungsbehinderung
b)	Riechstörung
c)	Chronischer Husten
d)	Kopfschmerz/Gesichtsschmerz
e)	Nasaler Ausfluss

5) Für die präoperative Planung ist die Beurteilung der anatomischen Strukturen nach welchem Schema möglich? (eine Antwort richtig)

a)	FESS
b)	FEES
c)	CLOSE
d)	SNOT-22

6) Die endoskopische NNH-Operation kann bei einer therapierefraktären chronischen Rhinosinuitis zur Verbesserung welcher Qualitäten führen: (zwei Antworten richtig)

a)	Riechleistung
b)	Blutversorgung des Gehirns
c)	Lebensqualität
d)	Sehschärfe